

KOLPOSKOPSKI NALAZ

Prezime i ime _____
 ulica i kućni broj _____
 tel./fax _____
 zdravstvena jedinica _____

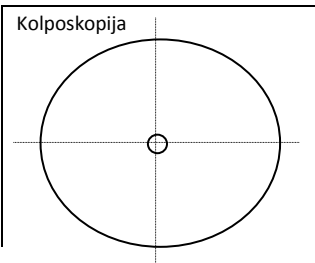
datum rođenja _____
 grad _____
 e-mail _____
 br. pacijenta _____ br. OO _____

P:	Ciklus:	ZM:	<input type="checkbox"/> postmenopauza
Kontracepcija: <input type="checkbox"/> Hormonska <input type="checkbox"/> IUD <input type="checkbox"/> LNG-IUD <input type="checkbox"/> drugo <input type="checkbox"/> bez			

RANIJI DIJAGNOSTIČKO-TERAPIJSKI POSTUPCI
 Citološka dijagnoza: _____ HPV-HR: POZ!
 Histoška dijagnoza: _____
 Ranije operacije: biopsija LLETZ konizacija
 Drugo: _____

st. č.	1	2	3
<input type="checkbox"/> gardnerella vaginalis			
<input type="checkbox"/> trichomonas vag.			
<input type="checkbox"/> fungi			

<input type="checkbox"/> PAPA uzet / br. _____			
Napomene: _____			



I REZULTAT KOLPOSKOPIJE:

- Zadovoljavajući je za interpretaciju
- Nije zadovoljavajući za interpretaciju zbog:
 - upalne promjene
 - krvarenje
 - ožiljci
 - ostalo:
- Skvamokolumnarna granica:
 - vidljiva je u cijelosti
 - djelomično je vidljiva
 - nije vidljiva
- Transformacijska zona:
 - tip 1 (vidljiva u cijelosti)
 - tip 2 (vidljiva uz pomoć instrumenta)
 - tip 3 (nije vidljiva u cijelosti)

II KOLPOSKOPSKI NALAZ JE:

- n o r m a l a n nalaz.
 - izvorni pločasti epitel
 - zreli pločasti epitel
 - atrofija
 - cilindrični epitel
 - ectopia
 - metaplastični epitel
 - ovula Nabothii
 - otvori žljezda
 - deciduoza u trudnoći
- a b n o r m a l a n nalaz.

III LOKALIZACIJA I RASPROSTRANJENOST NALAZA:

- Kolposkopska promjena nalazi se:
 - unutar transformacijske zone
 - izvan transformacijske zone
- Kolposkopska promjena je:
 - solitarna i nalazi se na/između sati,
 - unutar 1 kvadranta.
 - unutar kvadranta.
 - multiple promjene, koje se nalaze na sati,
 - unutar 1 kvadranta.
 - unutar kvadranta.
- Kolposkopska promjena zaprema:
 - < 25%
 - < 50%
 - < 75%
 - > 75 % površine cerviksa.

IV GRADUS KOLPOSKOPSKO LEZIJE:

- G1 kolposkopski gradus / 'MINOR CHANGES'**
 'Low grade' kolposkopija:
 - semitransparentni/nježni ABE.
 - nježni mozaik
 - nježne punktacije
 - iregularan – 'geografski' rub
- G2 kolposkopski gradus / 'MAIOR CHANGES'**
 'High grade' kolposkopija:
 - netransparentni/grubi ABE
 - brzo nastupanje aceto-bijeljenja
 - grubi/iregularni mozaik
 - grube punktacije
 - oštra granica lezije
 - prominentni otvori žljezda
 - 'inner border sign'
 - 'ridge sign'
- Nespecifičan nalaz:**
 - leukoplakija
 - erozija
 - jod-negativni epitel
- Suspektna invazija:**
 - atipične krvne žile
 - dodatni znaci: fragilne krvne žile, nekroza, ulceracija, egzofitična lezija, iregularna površina.
- Razno:**
 - kongenitalna transformacijska zona
 - kondilom
 - polip
 - upalni proces
 - stenozna
 - kongenitalne anomalije
 - posttraumatske promjene
 - endometrioza

V PREPORUKE ZA LIJEČENJE:

- Uredan kolposkopski nalaz, ponoviti PAPA test za 6 mjeseci.
- Učiniti cervikalne briseve i provesti terapiju, ponoviti kolposkopiju i PAPA test po završenom liječenju
- Liječenje atrofičnih promjena, ponoviti kolposkopiju i PAPA test po završenom liječenju
- Ponoviti kolposkopiju i PAPA test za 6 mjeseci.
- Histoška verifikacija kolposkopske promjene
- HPV –HR test / Imunocitokemijska verifikacija (p16/Ki67)

Datum: _____

Liječnik: _____

